

Cutis Marmorata Telangiectásica Congénita: Reporte de un caso.

Álvarez F, Befani Bernal A, Peralta M, Fortunato L, Grimi MP, Castellano L.
Hospital Municipal de Agudos Leónidas Lucero.- Bahía Blanca, Buenos Aires.

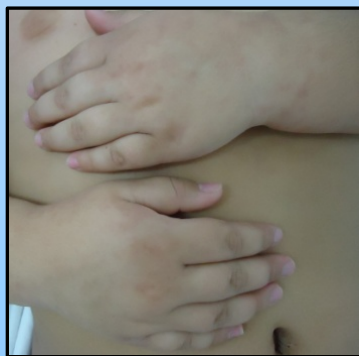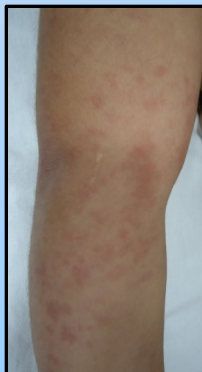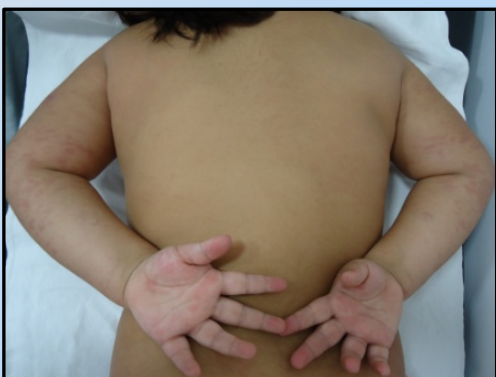Introducción

El cutis marmorata telangiectásica congénita (CMTC) es una malformación vascular de bajo flujo, poco frecuente, caracterizada por la presencia de un patrón permanente y asimétrico de máculas reticuladas eritemato-violáceas presentes desde el nacimiento o poco después de este. Suele asociarse a anomalías como asimetría corporal, atrofia y úlceras cutáneas, glaucoma y patologías neurológicas.

Caso clínico

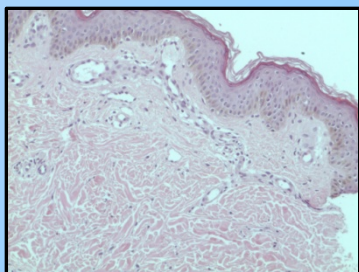
Paciente mujer de 6 años de edad, recién nacido de término con peso adecuado para edad gestacional, traída a la consulta por dermatosis asintomática congénita.

Al examen físico presenta lesión macular de distribución reticular eritemato-purpúrico, diascopia negativa, que no se modifica ante cambios de temperatura, localizada en cara interna de ambos miembros superiores, dorso de manos, tórax y miembro inferior derecho. Análisis hematimétricos: normales, con ANA, crioglobulinas y ANCA C negativos. Se solicitan otros estudios pero la paciente no concurre.

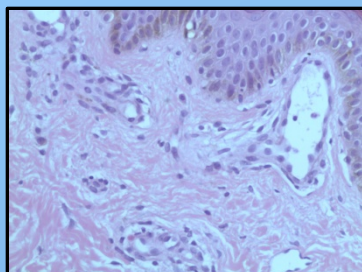


Estudio histopatológico B 16-2221: Muestra de piel con ectasia vascular a nivel de dermis e hipodermis. Hallazgos sugestivos de cutis marmorata telangiectásica.

Se solicitan interconsulta con neurología, traumatología y oftalmología, aún pendientes.



HE 10X



HE 20X

Conclusión

El interés del caso, radica en presentar una dermatosis poco frecuente de curso benigno, que puede estar asociada a trastornos en piel y otros órganos. Siendo una de las tantas patologías cutáneas que nos deben alertar y motivar a realizar estudios pertinentes para descartar enfermedades asociadas que ensombrecen el pronóstico del paciente.