Hamartoma Fibroso de la infancia.

Panizzardi A[1], Luna PC[1,2], Boggio P[2], Pagotto B[2] Abad ME[1,2], Schroh R[3], Vigovich F[4], Casas J[4], Larralde M[1,2],

[1] Servicio de Dermatología, Hospital Alemán, Buenos Aires, Argentina
[2]Servicio de Dermatología Pediátrica , Hospital Gral. de Agudos "J.M. Ramos Mejía", Buenos Aires, Argentina
[3]Servicio de Patología, Hospital Gral. de Agudos "J.M. Ramos Mejía", Buenos Aires, Argentina
[4]Servicio de Patología, Hospital Alemán, Buenos Aires, Argentina

El hamartoma fibroso de la infacia (HFI) es una proliferación de tejido fibroso benigna que compromete dermis reticular e hipodermis. Usualmente se presenta en los primeros años de la vida, aunque puede ser congénito. Afecta principalmente a varones. Puede presentarse como un nódulo único asintomático de crecimiento lento o como una lesión tumoral profunda. En la literatura se describen algunos casos con cambios en la superficie como alteraciones de la pigmentación, hipertricosis y alteraciones anexiales. La histopatología tiene característicamente una apariencia trifásica. El tratamiento de elección es la escisión quirúrgica.

OBJETIVO: Describir 4 pacientes con HFI.

CASO 1

Figura 1

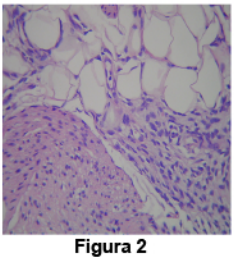

Figura 2

Varón de 1 año de edad. Presenta placa hipopigmentada, bien definida en la región axilar (Fig. 1). Histopatología: proliferación celular compuesta por bandas de células fusiformes, tejido adiposo maduro y áreas basofílicas de tejido mesenquimal inmaduro. (Fig. 2). Se realizo escisión de la lesión sin recidivas.

CASO 2

Figura 3

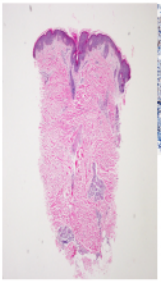

Figura 4

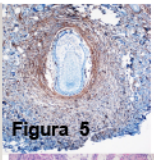

Figura 5

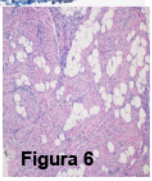

Figura 6

Niña de 9 meses de edad, con placa congénita con hipertricosis en la región interscapular. Presentó crecimiento progresivo (Figura 3). Una primera biopsia mostró una proliferación fusocelular (Figura 4). Se realizaron técnicas Ide inmunohistoquímica para descartar otros diagnósticos diferenciales: CD34 fue positiva (Figura 5).Esto llevó a que Inicialmente se interpretara como un dermatofifrosarcoma protuberans. Se requirió de una biopsia profunda para poder identificar el clásico componente trifásico y arribar al diagnóstico correcto de HFI (Figura 6). Se realizó escisión quirúrgica.

CASO 3

Foto 7

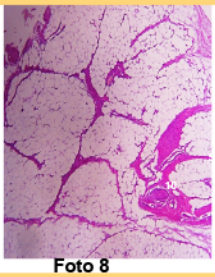

Foto 8

Varón de 7 meses con tumoración congénita en rodilla izquierda. La lesión era duroelástica, asintomática, de límites poco definidos (Figura 7). La histopatología mostró componente trifásico (Figura 8). Cirugía con recidiva a los 4 meses. Se tomó conducta expectante y la lesión permanece estable.

CASO 4

Foto 9

Paciente de sexo masculino, de 8 meses de vida, evaluado por presentar una placa de superficie rugosa, eritematosa y asintomática localizada en el cuello (Figura 9). Biopsia compatible con HFI. El paciente no regresó a controles posteriores.

CONCLUSION:

El HFI debe diferenciarse de los tumores de partes blandas, para lo que es mandatorio realizar el estudio histológico que demuestre el componenete trifásico característico de este tumor (tejido adiposo maduro, proliferación fusocelular en haces de tejido fibroso denso y tejido mesenquimal inmaduro.

REFERENCIAS

1. Meinickl.,BergerE,Einifaas R, Chachkin S, Treat Jr.Fibrous Hamartoma of Infancy: A Firm Plaque Presenting with Hypertrichosis and Hyperhidrosis.Pediatric Dermatol. 2015;
2. Saab ST,McClain CM,Coffin CM.Fibrous hamartoma of infancy:a clinicopathologic analysis of 60 cases. Am J Surg Pathol,2014;38(3):394-401.
3. F-Eire P, Fojon JG.Cutaneous Changes in fibrous hamartoma of infancy. Indian J Dermatol. 2013 Mar;58(2):160 Arial 21.
4. Seguier-Lipszyc E, Hermann G, Kaplinski C, Lotan G Fibrous hamartoma of infancy.J Pediatr Surg. 2011 Apr;46(4):753-5.