Síndrome CLOVES: presentación de un caso

Panizzardi A[1], Larralde M[1,2], Luna PC[1,2], Heinen F[3]

[1]Servicio de Dermatología, Hospital Alemán, Buenos Aires, Argentina

[2]Sector Dermatología Pediátrica, Servicio de Dermatología, Hospital Ramos Mejía, Buenos Aires, Argentina[3] Servicio de Cirugía Pediátrica, Hospital Alemán, Buenos Aires, Argentina

Introducción:

CLOVES es el acrónimo de Congenital Lipomatous Overwrowth, Vascular Malformations, Epidermal Nevi, Skeletal and Spinal anomalies. Forma parte de los desórdenes con sobrecrecimiento segmentario asociados al gen PIK3CA. Constituye un mosaicismo de presentación esporádica.

En 2007 Sapp *et al.* lo proponen como una nueva entidad. En el año 2009 Alomari *et al.* proponne añadir la letra S para enfatizar la asociación a anomalías esqueléticas (escoliosis) y espinales.

Dentro de las características clínicas se destacan: sobrecrecimiento lipomatoso congénito progresivo en tronco, malformaciones vasculares de alto y bajo flujo, nevo epidérmico, escoliosis, macrodactilia, manos y pies anchos, aumento del espacio interdigital, agenesia o hipoplasia renal, dilatación de la vía urinaria, agenesia del cuerpo calloso.

Objetivo: Describir nuestra experiencia en un paciente con diagnóstico de Síndrome CLOVES.

Período neonatal

5 meses edad
Post escleroterapia

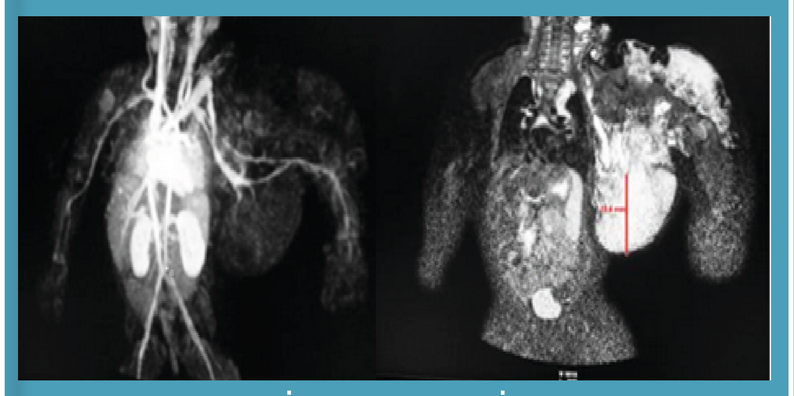

angiorresonancia

10 meses edad
Control postquirúrgico

3 años de edad

Caso clínico:

RNT con diagnóstico prenatal de malformación vascular en tronco y miembro superior izquierdo por ecografía.

10 días de vida: malformación con compromiso cervical, tronco y miembro superior izquierdos. En la superficie de dicha masa se observan vesículas características de las lesiones linfáticas. La palma de la mano tiene aspecto arrugado a expensas del sobrecrecimiento de partes blandas, pie derecho de conformación triangular, macrodactilia y separación entre primero y segundo ortejos.

Ecografía Doppler: malformación vascular de bajo flujo. Biopsia: malformación vascular con componente venoso, linfático y tejido adiposo asociado.

Con el diagnóstico clínico de Síndrome CLOVES se realiza angiorresonancia que informa malformación linfática macro y microquística que se extiende a nivel cervical posterior, mediastino superior y medio izquierdos, región subescapular derecha interpuesta con tejido lipomatoso. Vasos anómalos venosos que drenan la malformación y dependen del tronco venoso innominado izquierdo dilatado.

Se decide escleroterapia de macroquistes y cirugía para mejorar funcionalidad del miembro superior, base de apoyo (pie) y lograr un mejor contorno corporal. Luego de 3 meses se observó leve recurrencia de la malformación, sin embargo franca mejoría de la funcionalidad de los miembros.

Conclusión: Comunicar nuestra experiencia con una paciente con diagnóstico de Síndrome CLOVES, patología poco frecuente y de reciente clasificación.

Resaltar la dificultad del manejo terapéutico que requiere de un enfoque multidisciplinario. Los avances moleculares son fundamentales a la hora de plantear nuevas alternativas para el tratamiento de estas enfermedades y constituye un desafío para el futuro.

Referencias bibliográficas

!"#$%&''()*(+,-.'/(0*()%'1'2(3#(3%*(45('67(89:;+<''046'54=(>4?24-5'6(@A4%?%,.517(BC!;(<D?(!E7(9-F(8'?,-(0<*(<='2(#8*(G$%=(HI*(45('67*(4=$5,%J7()4-404A$4.JK7(>4'L64(MN<OF(!PP;"BC!Q7((

B">'RR(3+*(HD%-4%(3H*(A'-(=4(:'2R(3#*(45('67(S4.6/(=46$-4'54=(J/-=%,24(,T(U,-?4-$5'6(6$R,2'5,DJ(,A4%?%,.51*(A'JUD6'%(2'6T,%2'V,-J*('-=(4R$=4%2'6(-4A$(M+W@XY(J/-=%,24O($-(J4A4-(R'V4-5J7(<2(3(#4=( )4-45(<

BCCZF!EFBPQQ"E[7(

;"<6,2'%$(<97(+1'%'U54%$&'V,-(,T('(=$JV-U5(J/-=%,24(51'5('JJ,U$'54J(U,2R64\(5%D-U'6(,A4%?%,.51*(A'JUD6'%*('-=('U%'6('-,2'6$4JF('(=4JU%$RVA4(J5D=/(,T(![(U'J4J(,T(+W@XY>(J/-=%,247(+6$-(I/J2,%R1,67(BCCP]![F!"Z7((

(